

PRF联合Bio-Oss骨粉在上颌窦底提升术同期种植修复上颌后牙区牙体缺失患者中的应用

孔令兵, 丁明会, 范佳美

(承德市口腔医院口腔种植科 河北 承德 067000)

[摘要]目的: 探讨富血小板纤维蛋白 (Platelet-rich fibrin, PRF) 联合上颌窦底提升术对上颌后牙区缺牙患者的修复效果, 以及对患者生活质量的影响。**方法:** 选取2020年6月-2022年1月笔者医院收治的124例上颌后牙区缺牙患者, 采用随机数字表法分为对照组 (给予人工Bio-Oss骨粉+上颌窦底提升术治疗) 和研究组 (给予PRF+人工Bio-Oss骨粉+上颌窦底提升术治疗), 每组62例。对比两组患者术后疼痛、面部肿胀度情况、骨高度、种植体稳定系数 (Implant stability quotient, ISQ) 值、患者的生活质量及并发症发生情况。**结果:** 两组患者术后视觉模拟疼痛 (Visual analog pain score, VAS) 评分、面部肿胀度对比, 差异无统计学意义 ($P > 0.05$)。研究组术后3、6、12个月骨高度高于对照组 ($P < 0.05$)。研究组术后3、6、12个月舌侧、颊侧ISQ值均高于对照组 ($P < 0.05$)。研究组术后3、6、12个月口腔健康相关生活质量评分表 (Oral health-related quality of life, OHRQOL) 评分均低于对照组 ($P < 0.05$)。研究组并发症发生率低于对照组 ($P < 0.05$)。**结论:** 上颌后牙区缺牙患者采用PRF+人工Bio-Oss骨粉+上颌窦底提升术治疗可增加骨高度, 提高种植体的稳定性, 提升患者生活质量, 降低并发症发生率。

[关键词] 上颌后牙区; 缺牙; 富血小板纤维蛋白; 上颌窦底提升术; 修复效果; 生活质量

[中图分类号] R782 **[文献标志码]** A **[文章编号]** 1008-6455 (2025) 05-0148-05

Application of PRF Combined with Bio-Oss Bone Meal in Maxillary Sinus Floor Lifting Simultaneous Implant Restoration of Maxillary Posterior Dental Region in Patients with Tooth Loss

KONG Lingbing, DING Minghui, FAN Jiamei

(Department of Oral Implantology, Chengde Stomatological Hospital, Chengde 067000, Hebei, China)

Abstract: Objective To investigate the effect of platelet-rich fibrin (PRF) combined with maxillary sinus floor elevation on the restoration of missing teeth in the maxillary posterior region and its impact on the quality of life. **Methods** A total of 124 patients with missing teeth in the posterior maxillary region admitted to the hospital from June 2020 to January 2022 were randomly divided into a control group (treated with artificial Bio-Oss bone powder and maxillary sinus floor elevation surgery) and a study group (treated with PRF+artificial Bio-Oss bone powder and maxillary sinus floor elevation surgery) using a random number table method, with 62 patients in each group. Postoperative pain, facial swelling, bone height, implant stability factor (ISQ), quality of life and complications were compared between the two groups. **Results** There was no statistical difference in the visual analog pain score (VAS) and facial swelling between the two groups ($P > 0.05$). The bone height of the study group was higher than that of the control group at 3, 6, and 12 months after surgery ($P < 0.05$). The lingual and buccal ISQ values in the study group were higher than those in the control group at 3, 6 and 12 months after operation ($P < 0.05$). The score of oral health-related quality of life (OHRQOL) in the study group was lower than that in the control group at 3, 6 and 12 months after operation ($P < 0.05$). The incidence of complications in the study group was lower than that in the control group ($P < 0.05$). **Conclusion** PRF combined with maxillary sinus floor elevation can increase the bone height, improve the stability of the implant, improve the quality of life and reduce the incidence of complications in patients with missing teeth in the maxillary posterior region.

Key words: maxillary posterior region; missing teeth; platelet-rich fibrin; maxillary sinus floor elevation; repair effect; quality of life

基金项目: 河北省承德市科学技术研究与发展计划项目 [名称: 骨块 (片) 屏障技术在上颌窦外提升术空间成骨中的应用; 编号: 202301A010]

通信作者: 丁明会, 副主任医师、医学硕士; 研究方向为口腔种植及相应骨增量技术。E-mail: Ding.minghui1981@163.com

第一作者: 孔令兵, 主治医师; 研究方向为骨块在上颌窦外提升中的应用。E-mail: fandi97513@163.com

口腔种植是牙列缺失修复的主要方式之一，上颌后牙区缺牙后，在咀嚼作用的刺激下上颌窦骨壁变薄，致使上颌后牙种植区骨量不足，在一定程度上增加了种植的难度，故需通过手术提升上颌窦底黏膜^[1-2]。上颌窦底提升术通过埋入种植体增加种植体周围骨量，其在临床中的应用大大提高了种植成功率^[3]。人工合成骨粉是上颌窦底提升术中常用的移植材料，在临床中治疗效果较好，但仍有待提高^[4]。寻找一种应用便捷、经济效益高的种植材料应用于上颌窦底提升术在口腔种植领域具有一定的研究意义，富血小板纤维蛋白（PRF）为一种含有大量细胞生长因子的血液浓缩制品，其可有效促进软硬组织愈合、生长，符合以上特点^[5]。目前，PRF+人工Bio-0ss骨粉+上颌窦底提升术用于上颌后牙区缺牙患者的修复效果尚不清楚。鉴于此，本研究通过对笔者医院收治的上颌后牙区缺牙患者分组进行研究，探讨PRF+人工Bio-0ss骨粉+上颌窦底提升术对上颌后牙区缺牙患者的修复效果及患者生活质量的影响。

1 资料和方法

1.1 一般资料：选取2020年6月-2022年1月笔者医院收治的124例上颌后牙区缺牙患者，采用随机数字表法分为对照组和研究组，各62例。两组患者性别等基线资料对比，差异无统计学意义（ $P>0.05$ ），见表1。本研究经医院医学伦理委员会批准同意。

1.1.1 纳入标准：上颌后牙区牙体缺失；年龄 >18 岁；剩余牙槽骨高度为7~9 mm；出血指数 $\leq 15\%$ ；颌龈距离 >4 mm；口腔卫生良好、牙周健康；患者对本研究知情同意。

1.1.2 排除标准：上颌窦病变患者；合并糖尿病等代谢性疾病；合并全身系统性疾病；有传染性疾病或严重感染；无法耐受手术；合并恶性肿瘤；有颌面手术史、拔牙史；伴有牙周炎或牙龈炎；伴有口腔溃疡；有血液病或自身免疫性疾病；有认知障碍或精神疾病；妊娠或哺乳期女性。

1.2 手术方法

1.2.1 对照组：给予人工Bio-0ss骨粉联合上颌窦底提升术治疗，行局部浸润麻醉后切开牙槽嵴顶偏腭侧，依据患者待提升区域选择近中附加切口，全层翻开，按照术前锥形束CT（Conical beam CT, CBCT）所设计的位置为手术入路，使用手术用钻旋转研磨侧壁暴露上颌窦黏膜，剥离上颌窦底黏膜；种植点备洞，将人工Bio-0ss骨粉填入提升后的空间内，埋入式植入瑞典Astra Tech种植体（型号：

4.5 mm \times 9 mm）；海奥口腔修复膜置于前外侧壁开窗处，安装覆盖螺丝后缝合。

1.2.2 研究组：给予PRF+人工Bio-0ss骨粉+上颌窦底提升术治疗，采集每位患者静脉血15 ml，置于PRF专用采血管中，离心机离心后（2 700 r/min，15 min），分离上层淡黄色贫血细胞层、下层红细胞层后，获得中间层PRF凝胶待用（需在30 min内使用）；行局部浸润麻醉后切开牙槽嵴顶偏腭侧，依据患者待提升区域选择近中附加切口，全层翻开，按照术前CBCT所设计的位置为手术入路，使用手术用钻旋转研磨侧壁暴露上颌窦黏膜，剥离上颌窦底黏膜；种植点备洞，将PRF膜填入提升后的空间内，埋入式植入瑞典Astra Tech种植体，将人工Bio-0ss骨粉填入提升后的空间内及颊侧骨缺损处，同时将组织瓣盖过植骨区拉向腭侧，缝合创口。

所有患者手术均由同一小组手术医师共同完成，并于术后1 d复诊，7 d拆线，6个月后进行二期手术及修复；术后均口服阿莫西林（国药准字：H31020363，上海信谊万象药业股份有限公司，0.25 g）每次0.5 g，3次/天，地塞米松（国药准字：H44024469，广东华南药业集团有限公司，0.75 mg）每次3 mg，1次/天，布洛芬（国药准字：H44021099，广东台城制药股份有限公司，0.3 g）每次0.3 g，2次/天；连用3 d，同时应用0.12%复方氯己定含漱液（国药准字：H32026694，江苏知原药业有限公司，150 ml），每次10 ml，3次/天，含漱2周。

1.3 观察指标

1.3.1 术后疼痛及面部肿胀度情况：术后1 d使用视觉模拟疼痛评分（Visual analog pain score, VAS）^[6]评估患者术后疼痛情况，0表示无痛，10表示剧烈疼痛；术前、术后1 d用画线测量法测量患者面部值，面部测量值（A）=（外眦至下颌角距离+口角至耳垂距离）/2，术前测量值记为A1、术后1 d测量值记为A2；面部肿胀度=A2-A1。

1.3.2 不同时间骨高度：于术前、术后即刻及术后3、6、12个月采用CBCT（美国锐珂公司cs9300 select系统）进行拍摄扫描，记录骨高度。

1.3.3 不同时间种植体稳定系数（Implant stability quotient, ISQ）值：于术后3、6、12个月用种植体动度测量分析仪（型号：DC001，佛山市拓镁医疗器材有限）检测舌侧和颊侧2个方向ISQ值，总分为100分，分数越高表示种植体越稳定。

表1 两组患者临床资料比较

[例（%）， $\bar{x}\pm s$]

| 组别 | 例数 | 性别 | | 年龄/岁 | 剩余骨高度/mm | 缺牙时间/月 | 缺牙位置 | | 剩余骨宽度/mm |
|--------------|----|------------|------------|------------------|-----------------|-----------------|------------|------------|-----------------|
| | | 男 | 女 | | | | 左侧 | 右侧 | |
| 对照组 | 62 | 29 (46.77) | 33 (53.23) | 56.08 \pm 7.62 | 4.14 \pm 0.58 | 1.85 \pm 0.61 | 38 (61.29) | 24 (38.71) | 7.69 \pm 0.34 |
| 研究组 | 62 | 21 (33.87) | 41 (66.13) | 54.27 \pm 8.03 | 4.03 \pm 0.62 | 1.79 \pm 0.74 | 33 (53.23) | 29 (46.77) | 7.80 \pm 0.32 |
| χ^2/t 值 | | 2.145 | | 1.287 | 1.020 | 0.493 | 0.824 | | 1.855 |
| P值 | | 0.143 | | 0.200 | 0.310 | 0.623 | 0.364 | | 0.066 |

1.3.4 生活质量：于术后3、6、12个月使用口腔健康相关生活质量评分表(Oral health-related quality of life, OHRQOL)^[7]评估患者生活质量，主要包括发音、味觉、疼痛等，总分56分，分数越高口腔健康相关生活质量越低。

1.3.5 并发症发生情况：统计患者术后并发症发生情况，主要包括种植体松动、黏膜充血水肿等。

1.4 统计学分析：采用SPSS 21.0统计软件对数据进行分析，计量资料以($\bar{x} \pm s$)的形式表示，组内均采用配对样本t检验，组间采用独立样本t检验，不同时间点数据用重复测量的方差分析。计数资料以[例(%)]表示，组间比较采用 χ^2 检验。以 $P < 0.05$ 为差异具有统计学意义。

2 结果

2.1 两组患者术后疼痛及面部肿胀情况比较：两组患者术后VAS评分、面部肿胀度对比，差异无统计学意义($P > 0.05$)，见表2。

表2 两组患者术后疼痛评分及面部肿胀情况比较 (例, $\bar{x} \pm s$)

| 组别 | 例数 | VAS评分/分 | 面部肿胀度/cm |
|-----|----|-------------|-------------|
| 对照组 | 62 | 1.76 ± 0.48 | 2.07 ± 0.65 |
| 研究组 | 62 | 1.65 ± 0.51 | 2.15 ± 0.73 |
| t值 | | 1.237 | 0.644 |
| P值 | | 0.219 | 0.520 |

2.2 两组患者不同时间骨高度比较：患者骨高度组间、时间及交互对比，差异均有统计学意义($P < 0.05$)；两组患者术前和术后即刻骨高度比较，差异均无统计学意义($P > 0.05$)；与术前相比，两组术后3、6、12个月骨高度均增加($P < 0.05$)；与术后即刻相比，两组术后3、6、12个月骨高度均增加($P < 0.05$)；与术后3个月相

比，两组术后6、12个月骨高度均增加($P < 0.05$)；与术后6个月相比，两组术后12个月骨高度均增加($P < 0.05$)；研究组术后3、6、12个月骨高度均高于对照组($P < 0.05$)。见表3。

2.3 两组患者不同时间ISQ值比较：患者舌侧、颊侧ISQ值组间、时间及交互对比，差异均有统计学意义($P < 0.05$)；与术后3个月相比、两组术后6、12个月舌侧、颊侧ISQ值均升高($P < 0.05$)；与术后6个月相比、两组术后12个月舌侧、颊侧ISQ值均升高($P < 0.05$)；研究组术后3、6、12个月舌侧、颊侧ISQ值均高于对照组($P < 0.05$)。见表4。

2.4 两组患者生活质量比较：患者OHRQOL评分组间、时间及交互对比，差异均有统计学意义($P < 0.05$)；与术后3个月相比、两组术后6个月OHRQOL评分均升高($P < 0.05$)，术后12个月OHRQOL评分均降低($P < 0.05$)；与术后6个月相比、两组术后12个月OHRQOL评分均降低($P < 0.05$)；研究组术后3、6、12个月OHRQOL评分均低于对照组($P < 0.05$)。见表5。

表5 两组患者术后生活质量评分比较 (例, $\bar{x} \pm s$)

| 组别 | 例数 | 术后3个月 | 术后6个月 | 术后12个月 |
|-----|----|---|----------------------------|-----------------------------|
| 对照组 | 62 | 21.81 ± 1.68 | 25.86 ± 3.09 ^① | 13.76 ± 1.45 ^{①②} |
| 研究组 | 62 | 20.17 ± 1.59 [#] | 23.72 ± 2.68 ^{①#} | 13.02 ± 1.27 ^{①②#} |
| F值 | | $F_{\text{组间}}=33.862, F_{\text{时间}}=602.751, F_{\text{交互}}=12.583$ | | |
| P值 | | $P_{\text{组间}} < 0.001, P_{\text{时间}} < 0.001, P_{\text{交互}} < 0.001$ | | |

注：^①表示与本组术后3个月比较， $P < 0.05$ ；^②表示与本组术后6个月比较， $P < 0.05$ ；[#]表示与对照组比较， $P < 0.05$ 。

2.5 两组患者并发症发生情况比较：研究组并发症发生率4.84%，低于对照组的16.13% ($\chi^2=4.211, P=0.040$)。见表6。

表3 两组患者手术前后骨高度比较 (例, $\bar{x} \pm s$)

| 组别 | 例数 | 术前 | 术后即刻 | 术后3个月 | 术后6个月 | 术后12个月 |
|-----|----|---|-------------|----------------------------|----------------------------|-----------------------------|
| 对照组 | 62 | 4.14 ± 0.58 | 8.16 ± 0.73 | 8.43 ± 0.72 ^{①②} | 9.01 ± 0.82 ^{①②} | 10.12 ± 0.86 ^{①②} |
| 研究组 | 62 | 4.03 ± 0.62 | 8.21 ± 0.76 | 8.79 ± 0.83 ^{①②#} | 9.84 ± 0.75 ^{①②#} | 10.65 ± 0.93 ^{①②#} |
| F值 | | $F_{\text{组间}}=36.527, F_{\text{时间}}=214.382, F_{\text{交互}}=9.861$ | | | | |
| P值 | | $P_{\text{组间}} < 0.001, P_{\text{时间}} < 0.001, P_{\text{交互}} < 0.001$ | | | | |

注：^①表示与本组术前比较， $P < 0.05$ ；^②表示与本组术后即刻比较， $P < 0.05$ ；[#]表示与对照组比较， $P < 0.05$ 。

表4 两组患者术后不同时间ISQ值比较 ($\bar{x} \pm s$, 分)

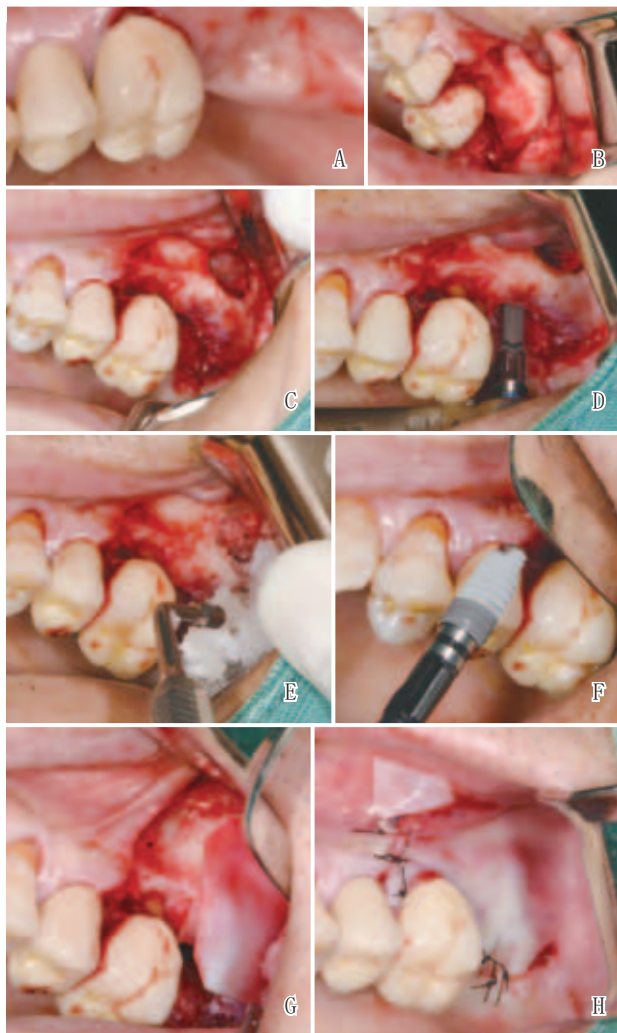| 组别 | 例数 | 舌侧 | | | 颊侧 | | |
|-----|----|---|----------------------------|-----------------------------|---|----------------------------|-----------------------------|
| | | 术后3个月 | 术后6个月 | 术后12个月 | 术后3个月 | 术后6个月 | 术后12个月 |
| 对照组 | 62 | 66.73 ± 3.58 | 72.36 ± 4.59 ^① | 84.69 ± 5.41 ^{①②} | 66.74 ± 3.79 | 72.31 ± 4.86 ^① | 85.69 ± 5.23 ^{①②} |
| 研究组 | 62 | 70.69 ± 3.42 [#] | 75.72 ± 4.64 ^{①#} | 88.76 ± 5.09 ^{①②#} | 70.81 ± 3.46 [#] | 75.14 ± 5.03 ^{①#} | 89.07 ± 5.16 ^{①②#} |
| F值 | | $F_{\text{组间}}=43.762, F_{\text{时间}}=312.903, F_{\text{交互}}=12.052$ | | | $F_{\text{组间}}=40.754, F_{\text{时间}}=315.872, F_{\text{交互}}=10.753$ | | |
| P值 | | $P_{\text{组间}} < 0.001, P_{\text{时间}} < 0.001, P_{\text{交互}} < 0.001$ | | | $P_{\text{组间}} < 0.001, P_{\text{时间}} < 0.001, P_{\text{交互}} < 0.001$ | | |

注：^①表示与本组术后3个月比较， $P < 0.05$ ；^②表示与本组术后6个月比较， $P < 0.05$ ；[#]表示与对照组比较， $P < 0.05$ 。

表6 两组患者并发症发生情况比较 [例(%)]

| 组别 | 例数 | 种植体 | | 切口感染 | 总并发症 |
|------------|----|----------|------------|----------|------------|
| | | 松动 | 黏膜充血 水肿 | | |
| 对照组 | 62 | 2 (3.23) | 3 (4.84) | 2 (3.23) | 10 (16.13) |
| 研究组 | 62 | 0 (0.00) | 2 (3.23) | 0 (0.00) | 3 (4.84) |
| χ^2 值 | | | | | 4.211 |
| P值 | | | | | 0.040 |

2.6 典型病例：两组典型病例修复前后见图1~2。

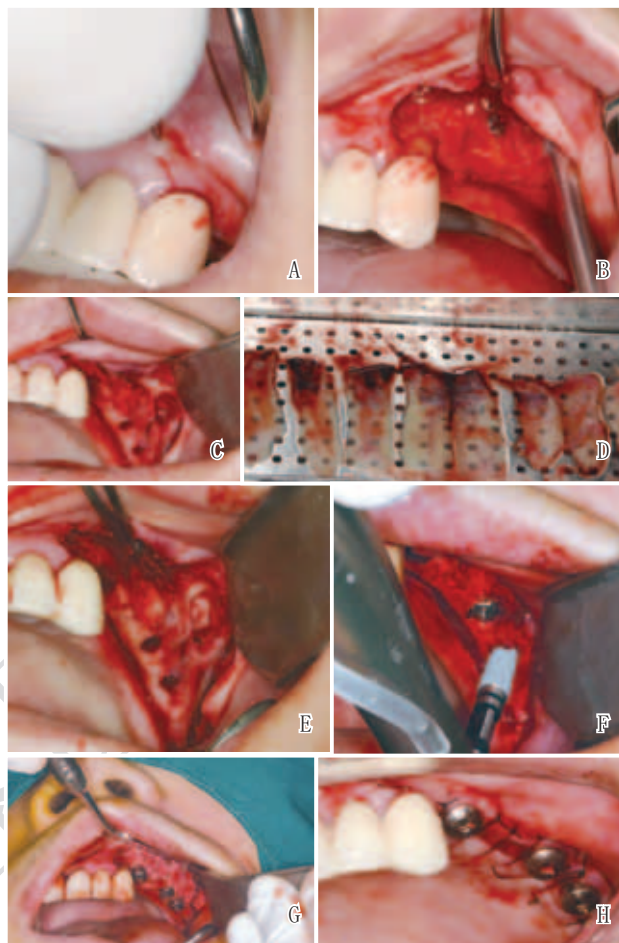


注：A. 术前口内照；B. 切开翻瓣；C. 开窗行窦底提升；D. 制备种植窝洞；E. 植入Bio-Oss骨粉；F. 植入种植体；G. 植入海奥口腔修复膜；H. 缝合后即刻口内照

图1 对照组典型病例修复前后

3 讨论

临床中牙缺失患者多选择种植技术进行修复，而种植修复牙齿对患者骨质、骨量有一定的要求：缺失区牙槽过度变形、上颌窦底至牙槽突之间垂直骨量未达到种植要求的患者多需通过上颌窦底提升术进行治疗^[8-10]。上颌窦底提升后填充骨替代材料主要包括自体、同种异体、人工合成骨等，不同填充材料对种植结果的影响存在一定差别，



注：A. 术前口内照；B. 切开翻瓣；C. 开窗行窦底提升；D. 制备PRF膜；E. 植入PRF膜；F. 植入种植体；G. 植入Bio-Oss骨粉；H. 缝合后即刻口内照

图2 研究组典型病例修复前后

不同种植材料均有各自的优缺点^[11-12]。PRF为一种新研制的血小板浓缩制品，其制备过程简便易行，PRF用于口腔种植修复有助于促进骨修复^[13-14]。PRF在上颌窦底提升术中的应用效果较好，丁明会等^[15]研究表明，PRF成骨快，术后并发症少，用于凹面型上颌窦底提升术中具有较好的效果。但目前PRF+人工Bio-Oss骨粉+上颌窦底提升术对上颌后牙区缺牙患者的修复效果鲜见报道。故本研究通过探讨PRF+人工Bio-Oss骨粉+上颌窦底提升术对上颌后牙区缺牙患者的修复效果，对临床该类患者移植材料的选择具有一定的参考价值。

本研究中，人工Bio-Oss骨粉、PRF两种种植填充材料均不会引起患者的不适，术后面部肿胀程度较轻，同时对面部美观无明显影响。结果表明，PRF+人工Bio-Oss骨粉+上颌窦底提升术可增加上颌后牙区缺牙患者的骨高度。分析原因可能为PRF具有较好的生物相容性，有利于成骨细胞的迁移、增殖及分化，对骨组织再生具有积极的影响^[16]，进而可增加骨量，提高骨高度。本研究结果显示，上颌后牙区缺牙患者采用PRF+人工Bio-Oss骨粉+

上颌窦底提升术治疗可提高种植体的稳定性。分析原因可能为, PRF中所含的纤维蛋白在新骨再生愈合的过程中可对血管生成产生促进作用, 同时还可使血液中的间质细胞分化为成骨细胞, 最终生成骨组织, 有助于骨量增加, 进而可提高种植体的稳定性^[17-18]。本研究发现, 上颌后牙区缺牙患者采用PRF+人工Bio-Oss骨粉+上颌窦底提升术治疗可提高生活质量。分析原因可能为, PRF具有特殊的性质, 其在离心过程中自然聚合所形成的凝胶稠度可增加移植物的稳定性, 同时PRF可使细胞快速定植, 加速新骨形成, 进而有助于生活质量的提高^[19]。本研究结果显示, 上颌后牙区缺牙患者采用PRF+人工Bio-Oss骨粉+上颌窦底提升术治疗可降低并发症发生率。分析原因, PRF为一种自体移植材料, 制备过程简单且无需添加抗凝剂, 可避免排斥和感染的发生、还可消除疾病传播的风险, 同时其存在大量的白细胞, 可促进免疫调节因子、细胞因子及生长因子的产生, 有利于提高骨组织愈合速度, 增强种植体稳定性^[20], 进而有利于降低并发症的发生。

综上所述, 上颌后牙区缺牙患者采用PRF+人工Bio-Oss骨粉+上颌窦底提升术治疗可增加骨高度, 提高种植体的稳定性, 提升患者生活质量, 降低并发症发生率, 值得在临床中推广应用。

[参考文献]

- [1]马世春, 杨丽俊, 马语韩, 等. 无机牛骨基质联合自体骨用于上颌窦底提升术中的临床评估[J]. 现代口腔医学杂志, 2021,35(4):225-229.
- [2]Gasser T J W, Papageorgiou S N, Eliades T, et al. Interproximal contact loss at implant sites: a retrospective clinical study with a 10-year follow-up[J]. Clin Oral Implants Res, 2022,33(5):482-491.
- [3]林柏均, 吕鸣樾, 袁泉. 影响经牙槽嵴顶上颌窦底提升术成骨效果的解剖因素分析[J]. 口腔医学, 2022,42(3):193-199.
- [4]Adalı E, Yüce M O, Günbay T, et al. Does concentrated growth factor used with allografts in maxillary sinus lifting have adjunctive benefits[J]. J Oral Maxillofac Surg, 2021,79(1):98-108.
- [5]Cho Y S, Hwang K G, Jun S H, et al. Radiologic comparative analysis between saline and platelet-rich fibrin filling after hydraulic transcresal sinus lifting without adjunctive bone graft: A randomized controlled trial[J]. Clin Oral Implants Res, 2020,31(11):1087-1093.
- [6]Karcioglu O, Topacoglu H, Dikme O, et al. A systematic review of the pain scales in adults: Which to use[J]. Am J Emerg Med, 2018,36(4):707-714.
- [7]Tan H, Peres K G, Peres M A. Retention of teeth and oral health-related quality of life[J]. J Dent Res, 2016,95(12):1350-1357.
- [8]Arıcı G, Şençimen M, Coşkun A T, et al. Evaluation of the efficiency of the graft material combined with ozonized blood in maxillary sinus lifting applications in rabbits[J]. J Maxillofac Oral Surg, 2022,21(2):562-570.
- [9]邓紫薇, 卿萍. 基于HAPA理论的护理管理模式对外伤性牙缺失患者即刻种植修复效果及预后的影响[J]. 中国美容医学, 2022,31(7):160-163.
- [10]Zahedpasha A, Ghassemi A, Bijani A, et al. Comparison of bone formation after sinus membrane lifting without graft or using bone substitute histologic and radiographic evaluation[J]. J Oral Maxillofac Surg, 2021,79(6):1246-1254.
- [11]戴晓玮, 侯宏亮. 三种植骨材料在上颌窦外提升延期种植术中的对比研究[J]. 新疆医科大学学报, 2022,45(3):286-290.
- [12]王博, 王迎捷, 周强. 自体血液浓缩物在侧壁开窗式上颌窦底提升术患者中的临床应用研究[J]. 陕西医学杂志, 2021,50(8):941-944.
- [13]Damsaz M, Castagnoli C Z, Eshghpour M, et al. Evidence-based clinical efficacy of leukocyte and platelet-rich fibrin in maxillary sinus floor lift, graft and surgical augmentation procedures[J]. Front Surg, 2020,7(16):138-142.
- [14]林立颖, 黄仙波, 丁明会, 等. PRF在上颌窦底提升术中的应用研究[J]. 粘接, 2021,48(10):155-159.
- [15]丁明会, 张景喜, 孔令兵, 等. PRF、胶液银及Bio-Oss骨粉在凹面型上颌窦底提升术中的应用效果对比[J]. 中国美容医学, 2022,31(9):89-93.
- [16]Kempraj J, Sundaram S S, Doss G P T, et al. Maxillary sinus augmentation using xenograft and choukroun's platelet-rich fibrin as grafting material: A radiological study[J]. J Maxillofac Oral Surg, 2020,19(2):263-268.
- [17]张健全, 高丽荣, 王毅军, 等. 注射型富血小板纤维蛋白在上颌提升术中的应用效果[J]. 实用医药杂志, 2020,37(9):831-833,836.
- [18]Al-Maawi S, Becker K, Schwarz F, et al. Efficacy of platelet-rich fibrin in promoting the healing of extraction sockets: a systematic review[J]. Int J Implant Dent, 2021,7(1):117-118.
- [19]Otero A I P, Fernandes J C H, Borges T, et al. Sinus lift associated with leucocyte-platelet-rich fibrin (second generation) for bone gain: A systematic review[J]. J Clin Med, 2022,11(7):1888-1892.
- [20]王宁, 崔婷婷, 仲维剑. 富血小板纤维蛋白联合自体骨屑在上颌窦冲顶提升同期种植的应用[J]. 实用口腔医学杂志, 2021,37(3):423-425.

[收稿日期]2023-07-04

本文引用格式: 孔令兵, 丁明会, 范佳美. PRF联合Bio-Oss骨粉在上颌窦底提升术同期种植修复上颌后牙区牙体缺失患者中的应用[J]. 中国美容医学, 2025,34(5):148-152.