

- [2]Limandjaja G C, Niessen F B, Scheper R J, et al. The keloid disorder: heterogeneity, histopathology, mechanisms and models[J]. *Front Cell Dev Biol*, 2020,8:360.
- [3]张学军, 郑捷. 皮肤与性病学[M]. 9版. 北京: 人民卫生出版社, 2018:196.
- [4]Harn H I, Ogawa R, Hsu C K, et al. The tension biology of wound Healing[J]. *Exp Dermatol*, 2019,28(4):464-471.
- [5]齐雯丽, 郝卓伦, 周牧冉, 等. 瘢痕疙瘩的临床治疗进展[J]. *中国美容医学*, 2024,33(1):185-191.
- [6]黄晶晶, 蒋英, 于静萍. 瘢痕疙瘩发病机制及术后放疗研究进展[J]. *中国麻风皮肤病杂志*, 2020,36(7):440-444.
- [7]Jiang W, Guo L, Wu H, et al. Use of a smartphone for imaging, modelling, and evaluation of keloids[J]. *Burns*, 2020,46(8):1896-1902.
- [8]陈向军. 不同方法联合放射治疗修复薄型瘢痕疙瘩的临床疗效对比研究[D]. 呼和浩特: 内蒙古医科大学, 2024.
- [9]Tu T, Huang J, Lin M, et al. CUDC-907 reverses pathological phenotype of keloid fibroblasts in vitro and in vivo via dual inhibition of PI3K/Akt/mTOR signaling and HDAC2[J]. *Int J Mol Med*, 2019,44(5):1789-1800.
- [10]Liu S, Yang H, Song J, et al. Keloid: genetic susceptibility and contributions of genetics and epigenetics to its pathogenesis[J]. *Exp Dermatol*, 2022,31(11):1665-1675.
- [11]陈莉, 朱雨昕, 李霄鹤, 等. 瘢痕疙瘩病理机制研究进展[J]. *中国药理学通报*, 2023,39(12):2201-2204.
- [12]Ojeh N, Bharatha A, Gaur U, et al. Keloids: Current and emerging therapies[J]. *Scars Burn Heal*, 2020,6:2059513120940499.
- [13]Bojanic C, To K, Hatoum A, et al. Mesenchymal stem cell therapy in hypertrophic and keloid scars[J]. *Cell Tissue Res*, 2021,383(3):915-930.
- [14]Wang W, Zhao J, Zhang C, et al. Current advances in the selection of adjuvant radiotherapy regimens for keloid[J]. *Front Med (Lausanne)*, 2022,9:1043840.
- [15]赵玉魁, 刘勇, 尹群. 手术结合Ir192后装放射治疗疤痕疙瘩58例临床观察[J]. *吉林医学*, 2014,35(23):5174-5175.
- [16]张静, 王舒. 美容缝合联合外用重组人表皮生长因子在腹壁竖切口愈合中的应用[J]. *中国美容医学*, 2023,32(5):83-86.
- [17]徐亚, 翟晓梅, 聂芳洁. 耳下区皮瓣结合放射疗法治疗耳垂部瘢痕疙瘩[J]. *中国美容医学*, 2018,27(2):50-52.
- [18]Long X, Zhang M, Wang Y, et al. Algorithm of chest wall keloid treatment[J]. *Medicine (Baltimore)*, 2016,95(35):e4684.
- [19]代智慧, 刘祎萌, 郭丽丽. 以持续减张为主的综合疗法治疗复发性胸前区瘢痕疙瘩效果分析[J]. *河南外科学杂志*, 2024,30(3):36-38.
- [20]刘元波, 王欣, 张世民, 等. “带蒂穿支皮瓣常见并发症原因分析与防治”专家共识[J]. *中华显微外科杂志*, 2017,40(2):105-108.
- [21]王泽京, 李海航, 贲驰, 等. 微型皮片移植技术的应用研究进展[J]. *中华烧伤杂志*, 2021,37(1):93-96.

[收稿日期]2024-08-17

本文引用格式: 李保刚, 王竹君, 但娜, 等. 瘢痕内核切除术联合早期电子线放射治疗瘢痕疙瘩疗效观察[J]. *中国美容医学*, 2025,34(10):31-34.

内窥镜辅助下超大假体隆乳术的临床研究

唐新辉¹, 李京², 刘英¹, 王杰¹, 林宇航¹, 李鑫焱¹

(1.深圳富华医疗美容医院整形美容外科 广东 深圳 518001; 2.广西中医药大学附属瑞康医院整形美容外科 广西南宁 530011)

[摘要]目的: 探讨内窥镜辅助下超大假体(体积 ≥ 350 ml)隆乳术的适应证、手术方法、注意事项及临床应用价值。方法: 2016年4月-2024年12月, 笔者团队基于详尽的术前沟通以及数据测量评估, 选取腋窝切口, 借助内窥镜技术, 并运用假体传送带置入技术, 采用超大假体(体积 ≥ 350 ml)开展隆乳术91例。其中, 初次手术患者68例, 二次手术患者22例, 三次手术患者1例。使用的假体体积: 350~399 ml者72例; 400~499 ml者14例; 500~599 ml者4例; ≥ 600 ml者1例。结果: 91例就医者中, 67例得到有效随访, 随访时间6个月~8年。其中发生III级包膜挛缩患者2例, 无IV级包膜挛缩患者; 假体轻度移位2例(使用光面假体者); 乳头乳晕感觉减退者5例(单侧3例, 双侧2例); 其余患者乳房外形丰满挺拔, 手感真实自然, 自诉明显改善了生活质量, 增强了自信, 心理需求获得极大的满足, 对手术效果表示满意。结论: 超大假体隆乳具有特定的适应证, 手术操作存在一定难度。基于精准的数据测量与详尽的术前沟通, 筛选适宜的就医者, 并应用腋下切口、内窥镜、超声刀、(高位)双平面、假体传送带等技术和方法, 有助于预防与超大假体相关并发症的出现, 进而满足有特殊需求者对于丰满胸部的期望以及心理诉求。

[关键词]内窥镜技术; 双平面技术; 腋窝切口; 超大假体; 隆乳术

[中图分类号]R622 **[文献标志码]**A **[文章编号]**1008-6455(2025)10-0034-03

Clinical Study on Endoscope-assisted High-volume Breast Augmentation with Extra-large Implants

TANG Xinhui¹, LI Jing², LIU Ying¹, WANG Jie¹, LIN Yuhang¹, LI Xingyao¹

(1.Department of Plastic and Cosmetic Surgery, Shenzhen Fuhua Medical Aesthetic Hospital, Shenzhen 518001, Guangdong, China; 2.Department of Plastic and Cosmetic Surgery, Ruikang Hospital, Guangxi University of Traditional Chinese Medicine, Nanning 530011, Guangxi, China)

Abstract: Objective To investigate the indications, surgical methods, precautions and clinical application value of endoscope-assisted breast augmentation with oversized prosthesis (volume ≥ 350 ml). **Methods** From April 2016 to December 2024, on the basis of detailed preoperative communication and data measurement and evaluation, the author performed 91 cases of breast augmentation by axillary incision, endoscopic technology assistance, prosthetic conveyor belt placement technology, and extra-large prosthesis (volume ≥ 350 ml), including 68 cases of first surgery, 22 cases of second surgery, and 1 case of third surgery. Prosthesis volume used: 72 cases of 350-399 ml, 14 cases of 400-499 ml, 4 cases of 500-599 ml, 1 case of ≥ 600 ml. **Results** 67 of the 91 patients were effectively followed up for 6 months to 8 years. Among them, there were 2 patients with grade III capsular contracture and no grade IV capsular contracture. 2 cases of mild displacement of prosthesis (those with smooth prosthesis). There were 5 cases of nipple areolar hypoesthesia (3 cases unilaterally and 2 cases bilaterally). The rest of the patients had plump and straight breasts, real and natural hand feel, and reported that the quality of life was significantly improved, their self-confidence was enhanced, their psychological needs were greatly satisfied, and they were satisfied with the results of the operation. **Conclusion** Breast augmentation with oversized prosthesis has specific indications, and the surgical operation is difficult. On the basis of accurate data measurement and detailed preoperative communication, the selection of appropriate patients, the application of axillary incision, endoscope, ultrasound, (high) biplane, prosthetic conveyor belt and other technologies and methods are conducive to preventing the occurrence of complications related to oversized prostheses and meeting the large-breasted desires and psychological needs of patients with special requirements.

Key words: endoscopic technique; dual-plane technology; axillary incision; implants; breast augmentation

自1962年硅凝胶乳房假体首次应用于临床以来, 该技术已成为全球范围内追求形体美的女性提供了安全有效的解决方案, 成为全球最普遍的隆乳方式, 显著改善了就医者的生活质量与心理状态^[1]。随着全球化进程加速及跨文化审美观念的深度融合, 近20年的临床实践显示, 假体体积选择呈现显著增大的趋势。目前学术界对“超大假体”尚未形成统一定义, 行业共识将容积 ≥ 350 ml的假体归类为超大假体范畴^[2]。值得注意的是, 现有文献中关于超大假体系统研究的报道相对匮乏^[3]。基于此, 2016年4月-2024年12月, 笔者在详细的术前沟通与数据测量评估的基础上, 采用经腋窝切口入路联合内窥镜可视化技术, 配合创新性假体传送带置入法, 完成91例超大假体(≥ 350 ml)隆乳手术, 并对超大假体隆乳的适应证、手术方法、注意事项和临床应用价值进行总结, 现报道如下。

1 资料和方法

1.1 一般资料: 本组共91例(182侧)患者, 均为女性, 年龄23~45岁。其中初次手术者68例, 二次手术者22例, 三次手术者1例。使用的假体体积: 350~399 ml者72例; 400~499 ml者14例; 500~599 ml者4例; ≥ 600 ml者1例。使用的假体种类: 毛面水滴假体35例(70只), 毛面圆形

假体48例(96只), 光面圆形假体8例(16只)。术前常规进行身体健康检查, 排除乳腺肿瘤、乳腺炎等疾病。

1.2 手术方法

1.2.1 术前数据测量: 术前测量患者身高、体重、乳房基底宽度(BW)、经乳头胸围、经下皱襞胸围、胸骨切迹至乳头距离(SN)、锁骨中点至乳头距离(CN)、乳房上极软组织厚度(STPTUP)、乳房下皱襞软组织厚度(STPTIMF)、乳房皮肤向前拉伸度(APSS)、乳头至乳房下皱襞距离(N: IMF)。

1.2.2 假体选择: 基于数据测量分析, 乳房基底宽度(BW)为首要考量要素, 同时综合考量皮肤软组织的紧张程度与弹性、身高、体型、胸廓特征、文化背景以及时尚潮流等多方面因素。在遵循原则性与安全性的基础上, 满足患者对于丰满胸部的期望以及心理诉求。将胸骨旁线至腋前线之间的水平距离界定为乳房基底宽度(BW), 以“(BW-1)cm”来确定乳房假体的宽度。鉴于此组病例的患者均有增大胸部的需求, 故所选乳房假体均为高凸或超高凸类型, 且假体体积 ≥ 350 ml。

1.2.3 术前设计: 采用笔者提出的“T11精确设计法”^[4]进行术前设计, 具体如下。站立位设计11条术前设计线: ①胸骨正中线; ②胸骨旁线; ③S-N线: 胸骨上端中点与乳头

之间连线；④N-N线：乳头间连线；⑤高位双平面线：标记线的中点位于原乳房下皱襞线中点上方约1.5 cm；⑥原下皱襞线；⑦新下皱襞线；⑧新下皱襞定位水平线；⑨腋前线；⑩切口线；⑪腋区皮下剥离区域线。

1.2.4 麻醉：采用气管插管全身麻醉，术前30 min静脉应用蛇毒血凝酶2 U，术中控制收缩压在90 mmHg左右，有利于术中预止血。切口部位及腋区拟分离的皮下部位辅以局部肿胀麻醉每侧共计20 ml（肿胀麻醉液配方：生理盐水500 ml，2%利多卡因20 ml，0.75%罗哌卡因20 ml，肾上腺素1 ml，5%碳酸氢钠10 ml）。

1.2.5 初次手术：沿腋窝皱褶设计的切口线4~5 cm切开皮肤及皮下组织，电凝止血，用3-0可吸收线缝合切口两端皮肤全层，避免后续操作时导致切口撕裂延长。沿皮下潜行分离至胸大肌外缘，沿胸大肌外缘用小甲钩钝性分开胸大肌筋膜进入胸大肌后间隙，此切口通道宜在直视下形成，特别要保证通道的通畅，以利后续的操作。经切口置入特制的内窥镜拉钩，由助手手持拉钩并控制其位置，在内窥镜视野下，主刀医生应用超声刀，在胸大肌后间隙进行剥离，切断胸大肌在3~6肋的附着点，注意切勿切断胸大肌在胸骨的内侧止点。外侧在前锯肌表面剥离。接近术前设计的剥离边界时，用8号针头按术前设计线垂直于穿刺点皮肤表面刺入腔隙引导内窥镜下剥离。当镜下见到针头时，继续剥离约0.5 cm停止，如此形成精准的假体置入腔隙^[5]。用8号针头沿体表标记的高位双平面线，垂直于皮肤表面穿透全层，指示出内窥镜视野下肌肉离断位置，在内窥镜辅助下沿高位双平面线离断胸大肌并暴露乳腺后间隙，精准形成高位双平面^[6]。为了防止“双泡畸形”的发生，如果原有乳房下皱襞较紧，则需在直视下用超声刀对远侧肌肉残端及皮下组织内的纤维条索进行充分纵向切开、松解。用庆大霉素生理盐水冲洗假体置入腔隙，吸净。乳房假体用庆大霉素生理盐水浸泡后，用假体传送带置入腔隙，放置负压引流管，用上述肿胀麻醉液（每侧60 ml）通过引流管注入腔隙，可以减轻术后疼痛。调整乳房假体的位置和方向，检查双侧对称、效果满意后用5-0可吸收线行皮下间断缝合。术后不用拆线，7 d后除去切口敷料即可。术后弹力绷带棉垫包扎48~72 h，引流管拔管指征为单侧引流量少于30 ml/d。拔除引流管除去弹力绷带包扎后，乳房上方持续配戴弹力带4周。鼓励患者早期无负重活动上肢，3个月内应避免上肢剧烈运动，3个月内禁止泡温泉、桑拿、汗蒸等活动。使用光面假体者建议穿戴塑形内衣6个月，防止假体下滑移位。

1.2.6 假体置换手术：采用腋下原切口4~5 cm，分离手术通道同初次手术。在内窥镜直视下，用电钩切开假体包膜，完整取出假体，用庆大霉素生理盐水冲洗、吸净。用内窥镜观察包膜腔情况，用超声刀和电钩切开松解包膜，扩大腔隙至术前设计范围，并形成高位双平面。用庆大霉

素生理盐水、替硝唑依次冲洗、吸净。余下手术操作及术后护理措施同初次手术。

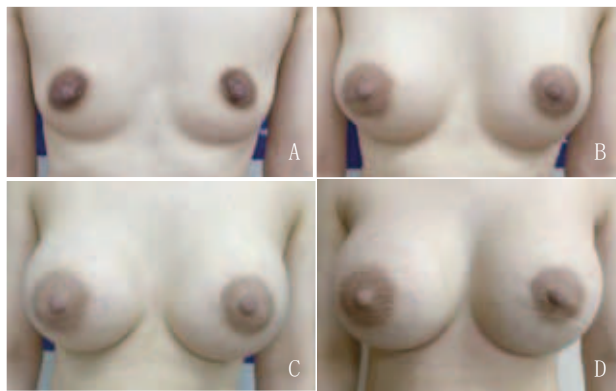
2 结果

2016年4月-2024年12月，共91例患者完成超大假体（体积 ≥ 350 ml）隆乳术，其中67例得到有效随访，随访时间6个月~8年。67例就医者中发生III级包膜挛缩者2例，假体轻度移位2例（使用光面假体者），乳头乳晕感觉减退者5例（单侧3例，双侧2例）。出现III级包膜挛缩、假体轻度移位、乳头乳晕感觉减退等并发症的就医者，由于在术前有详细的告知和沟通，就医者表示理解并满足于手术所带来的形体改变。其余就医者乳房外形丰满挺拔，手感真实自然，自诉明显改善了生活质量，增强了自信，心理需求得到了极大的满足，对手术效果表示满意。典型病例见图1~2。



注：某女，28岁，育有两胎，母乳喂养时长分别为7个月和4个月，根据就医者意愿，在术前沟通与数据测量评估的基础上，行内窥镜辅助下超大假体隆乳术，所使用假体为395 ml毛面水滴形假体。A~B. 术前；C~D. 术后6个月

图1 典型病例1 手术前后



注：某女，33岁，25岁时生育1胎，哺乳8个月。近3年进行了3次假体隆乳手术。A. 术前；B. 第1次假体隆乳术后（毛面水滴形假体，体积270 ml）；C. 第2次假体隆乳术后（光面圆形假体，体积415 ml）；D. 第3次假体隆乳术后（光面圆形假体，体积535 ml）

图2 典型病例2 手术前后

3 讨论

关于乳房的美学标准, 会因文化、时尚、职业等因素的差异而存在不同, 通常而言, 符合以下标准^[7-8]的乳房可被视为美观: ①乳房大小与身高、体重相协调; ②东方成年未婚女性乳房体积为250~350 ml; ③乳房丰满、圆润、挺拔且无下垂现象; ④乳头间距为18~24 cm (东方女性为15~20 cm); ⑤双侧乳房在大小、形状、位置上基本对称; ⑥乳房触感坚实、柔软、真实且富有弹性; ⑦乳房动态表现为静时端庄, 动时灵动。

自20世纪80年代起, 受文化、时尚等因素变迁的影响, 欧美等国家盛行以大、圆、挺的乳房为美的审美观念, 这使得整形外科医生在选择乳房假体时呈现出尺寸逐渐增大的趋势。就医者对于丰满胸部的诉求, 不仅源于审美需求, 更多地是出于心理层面的需要。超大假体隆乳手术主要具备以下适应证: ①患者身形高大, 乳房基底宽度较宽, 且有增大胸部的意愿; ②患者原有乳房较为丰满, 但在生育哺乳后出现乳房萎缩现象, 其强烈希望恢复到生育哺乳前乳房丰满挺拔的状态。鉴于假体体积越大, 手术风险及术后并发症风险也随之增加, 在进行超大假体隆乳手术时, 需遵循以下基本原则: ①鉴于假体尺寸与手术风险呈正相关, 医生不应主动推荐使用超大假体进行隆乳手术; ②在进行精准的数据测量和科学评估的基础上, 在确保手术安全性和遵循医疗原则的前提下, 满足就医者对丰满胸部的强烈意愿和心理需求^[9]; ③术前应向就医者详细告知超大假体隆乳手术所特有的风险, 使其能够清晰认识到该手术可能引发的并发症。

一般认为, 假体越大风险越大, 超大假体隆乳发生并发症的可能性更高, 采取必要的防范措施和技术手段就显得尤为重要: ①严格把控超大假体隆乳的适应证, 在详细的术前沟通与数据测量评估的基础上, 筛选合适的就医者; ②内窥镜技术具有可视、微创、精准、可控等优点, 在超大假体隆乳术中有特别的使用价值^[10-14]; ③采用(高位)双平面技术^[15], 可以放松胸大肌张力, 减轻术后疼痛, 缩短恢复时间, 防止假体移位和减少包膜挛缩发生率; ④超声刀的使用, 有利于减少出血和减轻创伤, 可以制备适合于超大假体的置入腔隙; ⑤应用假体传送带置入假体, 可以顺畅地置入假体, 减少超大假体置入时的意外发生; ⑥采用腋窝切口, 可以使超大假体的张力远离切口位置, 有利于避免切口愈合不良、切口裂开、假体外露等可能出现的并发症; ⑦超大假体隆乳, 尽量选择毛面假体, 避免选用光面假体, 以减少远期假体下滑移位的风险(本组91例就医者中, 8例使用光面假体者, 2例发生远期假体轻度移位, 使用毛面假体者未见移位)。

综上所述, 在假体隆乳手术中, 临床普遍认可的是, 假体尺寸越大, 手术风险越高。基于精准的数据测量以及详尽的术前沟通, 筛选适宜的就医者, 并采用腋下切口、内窥镜、超声刀、(高位)双平面、假体传送带等技术与方法^[16-18],

有助于预防与超大假体相关并发症的出现, 进而满足有特殊需求就医者对于丰满胸部的期望以及心理诉求。

[参考文献]

- [1]唐新辉, 李京, 刘英, 等. 内窥镜在假体隆乳术后并发症修复术中的应用[J].中国美容医学, 2021,30(3):61-63.
- [2]陈育哲, 余力. 特贝茨隆乳术[M].北京:人民军医出版社, 2014:59-62.
- [3]王志刚, 张诚, 郁培颖, 等. 大体假体隆乳的临床效果观察[J].中国美容医学, 2016,25(11):15-18.
- [4]唐新辉, 李京, 刘英, 等. 内窥镜辅助假体隆乳的术前精确设计和术中精准控制[J].中国美容医学, 2019,28(10):1-4.
- [5]穆大力, 栾杰, 穆兰花, 等. 内窥镜辅助假体隆乳术中的精确定位[J].中国美容整形外科杂志, 2013,24(8):463-465.
- [6]栾杰, 穆大力, 刘春军, 等. 分体式内镜辅助腋窝入路高位双平面隆乳术[J].中华整形外科杂志, 2017,33(5):321-328.
- [7]卢璐, 元发芝. 女性乳房美学标准研究进展[J].中国美容医学, 2016,25(8):107-111.
- [8]袁国昊, 曾立, 汪海滨. 数字化技术在假体隆乳术中的应用与进展[J].组织工程与重建外科, 2024,20(6):653-658.
- [9]刘跃. 光面圆形假体隆乳术后早期乳房三维形态特征及其影响因素的临床研究[D].北京:北京协和医学院, 2023.
- [10]杨瑞国, 全晓. 内窥镜下超声刀与电刀辅助假体隆乳术的临床疗效对比[J].中国美容医学, 2024,33(10):101-104.
- [11]廖建伟, 谢峰, 刘清亮, 等. 传统假体隆乳术与内窥镜直视下超声刀辅助双平面假体隆乳术的临床效果及安全性对比分析[J].黑龙江医药科学, 2024,47(4):135-137.
- [12]刘洋, 张华胜, 李科. 内窥镜辅助下双平面假体隆乳术与传统假体隆乳术的效果对比[J].中国美容医学, 2023,32(5):58-62.
- [13]栾杰. 经腋窝入路内窥镜辅助隆乳术的创新与进展[J].中国美容整形外科杂志, 2014,25(12):705-707.
- [14]热娜古丽·卡哈尔. 内窥镜辅助下假体隆乳术与传统隆乳术的临床效果分析[D].乌鲁木齐:新疆医科大学, 2023.
- [15]Tebbetts J B. Dual-plane breast augmentation:optimizing implant-soft tissue relationships in a wide of breast type[J]. Plast Reconstr surg, 2001,107(7):1255-1272.
- [16]吕京陵, 庄庆元, 李长江, 等. 超高位双平面(三平面)假体隆乳术的疗效观察和优势分析[J].中国美容医学, 2024,33(6):5-9.
- [17]李京, 陈艳. 超声刀在内镜隆乳术中的运用[J].中国内镜杂志, 2019,25(11):66-69.
- [18]董远, 冯跃庆. 两种不同入路行双平面假体隆乳术临床疗效对比研究[J].中国卫生标准管理, 2024,15(1):27-30.

[收稿日期]2024-12-09

本文引用格式: 唐新辉, 李京, 刘英, 等. 内窥镜辅助下超大假体隆乳术的临床研究[J].中国美容医学, 2025,34(10):34-37.