

体表文饰在瘢痕美化修复中的应用

罗江华, 钟玉梅, 刘红利, 王涛
(重庆大江秒雕医疗美容诊所 重庆 400020)

[摘要]目的: 探讨体表文饰在瘢痕美化修复中的临床应用效果。**方法:** 选取笔者诊所2021年3月-2023年9月收治的行体表文饰美化的68例瘢痕就医者为研究对象。采用温哥华瘢痕量表和就医者与观察者瘢痕评估量表对就医者进行瘢痕状态评估。所有就医者均按照预定的诊疗方案, 进行治疗前准备、消毒, 并根据就医者瘢痕状况及特征进行文饰设计和修复。治疗后拍照并随访6~12个月, 观察文饰美化效果, 记录术后并发症发生情况, 统计就医者满意度。**结果:** 所有就医者经过文饰美化修复后(29±1.5)d皮损区域恢复稳定, 1例因脱色进行二次补色。文饰美化后遮盖瘢痕效果良好, 瘢痕外观美化效果显著, 随访期间无并发症产生且就医者满意度高。**结论:** 采用体表文饰进行瘢痕美化修复能显著改善瘢痕外观, 且治疗周期短, 恢复期短, 创伤小, 并发症少, 值得临床推广。

[关键词] 文饰; 瘢痕修复; 体表艺术; 瘢痕美化

[中图分类号] R62 **[文献标志码]** A **[文章编号]** 1008-6455 (2025) 11-0129-04

Application Of Body Surface Decoration and Beautification in Scar Repair

LUO Jianghua, ZHONG Yumei, LIU Hongli, WANG Tao

(Chongqing Dajiang MiaoDiao Medical Beauty Clinic, Chongqing 400020, China)

Abstract: Objective To investigate the clinical application effect of medical tattooing in scar camouflage. **Methods** A total of 68 patients who underwent medical tattooing treated in the author's clinic from March 2021 to September 2023 were selected as the study objects. Scar status was assessed using the Vancouver Scar Scale and the Patient and Observer Scar Assessment Scale. All patients received pretreatment preparation and disinfection according to the predetermined diagnosis and treatment plan, followed by customized ornamental design and therapeutic repair based on their individual scar characteristics. The patients were photographed after treatment and followed up for 6-12 months to observe the effect of decoration and beautification, record the occurrence of postoperative complications, and calculate the patients' satisfaction. **Results** The treated area stabilized in all patients after (29±1.5) days of ornamental repair, with one case requiring a secondary touch-up due to decolorization. After treatment, the scar coverage effect was favorable, and there were no complications during follow-up and the patient's satisfaction was high. **Conclusion** Scar repair using body surface tattooing and beautification can significantly improve the appearance of scars, with the advantages of a short treatment cycle, brief recovery period, minimal trauma, and few complications, which is worthy of clinical promotion.

Key words: tattoo; scar repair; body surface art; scar beautification

体表瘢痕作为皮肤组织创伤愈合过程中形成的纤维性修复组织, 是临床常见且多发的疾病。瘢痕的形成通常源于手术、外伤、烧烫伤、激光治疗、感染等多种病因, 其新生组织因无法完全恢复原有结构、功能与外观, 而在颜色与质地上与正常皮肤存在明显差异^[1-2], 女性就医者对瘢痕外观改善的需求更为迫切。临床主要通过手术切除、药物、微针、激光、冷冻、放射、压力治疗、化学剥脱等方式治疗瘢痕^[3], 但治疗周期长、恢复期慢, 且疗效有限, 难以完全恢复皮肤正常状态。体表文饰美化技术作为一种以色素植入方式实现瘢痕外观改善^[4-5], 通过医学文饰技术遮盖瘢痕缺陷并与周围正常皮肤自然过渡, 使瘢痕在社交

距离下难以察觉, 从而减轻就医者心理压力并提升生活质量。基于此, 本文分析探讨体表文饰美化在瘢痕修复中的临床应用效果, 具体如下。

1 资料和方法

1.1 一般资料: 选取2021年3月-2023年9月于笔者诊所接受体表文饰美化治疗的68例瘢痕就医者为研究对象, 男27例, 女41例; 年龄25~54岁, 平均年龄(37.73±6.85)岁。瘢痕类型: 手术瘢痕32例, 烧伤瘢痕8例, 创伤瘢痕28例。上述就医者均知情同意本研究, 并签署知情同意书。

1.2 纳入和排除标准

1.2.1 纳入标准：①符合《中国临床瘢痕防治专家共识》^[1]中的瘢痕诊断标准且具有瘢痕美化心理需求；②治疗前经VSS、POSAS评估符合文饰修饰分值条件；③瘢痕处于稳定期且病程1年以上；④瘢痕为自然愈合形成，未经过植皮等手术治疗；⑤自愿参加本研究并签署文饰美化知情同意书；⑥期望合理且心理素质良好。

1.2.2 排除标准：①瘢痕体质者；②妊娠期或哺乳期女性；③瘢痕位于敏感区域；④近3个月内瘢痕区域接受过其他治疗；⑤对治疗过程中任意药品、器械过敏；⑥沟通障碍或对疗效期望过高；⑦免疫系统受损及凝血功能障碍；⑧皮肤感染或患有皮肤病；⑨患有传染病、高血压、糖尿病、精神疾病、心血管疾病、内脏疾病等疾病。

1.3 方法

1.3.1 治疗前处理：询问就医者基础疾病情况、健康状况、过敏史、瘢痕产生原因，观察其瘢痕区域有无溃烂红肿，评估瘢痕状况，处于成熟期即可接受治疗。就医者签署文饰美化知情同意书后，拍摄治疗前照片并予以保存。治疗仪器和材料：文饰器械、文饰笔、1 mm无菌空针、植物性色料、75%乙醇、碘伏、生理盐水、一次性色料杯、一次性卫生用品、隔离膜、转印膏、转印纸、凡士林、医用无菌手套。

1.3.2 治疗方法

1.3.2.1 治疗前评估：使用温哥华瘢痕量表（Vancouver scar scale, VSS）^[6]和就医者与观察者瘢痕评估量表（Patient and observer scar assessment scal, POSAS）^[7]对就医者瘢痕状况进行评估。VSS：通过色泽（0~3分）、厚度（0~4分）、血管分布（0~3分）、柔软度（0~5分）对就医者瘢痕进行评估^[8-9]，总计15分。POSAS：在VSS的基础上，增加对瘢痕粗糙度、表面积、总体评估（1~10分，分值越大瘢痕状态越差）。就医者角度评价疼痛程度、瘙痒程度、颜色、厚度、柔软度及自我观感（1~10分，分值越大差异越大）^[1]。两种量表结合应用以提高评估的全面性与可靠性。VSS评分中色泽、厚度、柔软度各为0~2分，血管分布为0分的瘢痕状况判定为合格，进而执行POSAS评估。就医者角度的POSAS自我评估若存在瘢痕区域近期疼痛或瘙痒，即使其他指标满足治疗条件，亦不能进行治疗。观察者角度总体评估得分超过3分，瘢痕状况判定为不合格，不进行治疗。在VSS与POSAS综合评估下合格的就医者，可行文饰美化治疗。

1.3.2.2 操作方法：治疗前对瘢痕区域常规消毒。医患双方根据瘢痕形态与审美需求设计文饰图案，采用文饰笔勾勒或使用转印纸转印。操作过程中，左手固定皮肤，右手持文饰器械，以1 mm无菌空针蘸取色料逐步填充，注意力度均匀，依据瘢痕质地与色泽差异调整配色，确保图案与周围皮肤协调，实现最佳融合与遮盖效果。

1.3.2.3 治疗后处理：操作完成后，用生理盐水冲洗创面，涂抹抗菌敷料（可复佳，湖南仁馨生物技术有限公

司，湘械注准20232140006，15 g），并覆盖无菌敷料。指导就医者保持创面清洁干燥，按时更换敷料，预防感染与并发症。若出现并发症，应及时干预；若出现脱色情况，则于愈合后行二次补色。

1.4 观察指标

1.4.1 术后满意度评价：在瘢痕美化治疗前后，对所有就医者在相同摄影条件下进行瘢痕影像采集并予以保存，便于后期观察临床疗效。通过比较治疗前后的影像资料和评估数据，分析瘢痕区域的变化。评估文饰美化对瘢痕的遮盖修饰程度及就医者在文饰美化治疗后对瘢痕区域美观效果的满意度和生活质量的提升。文饰对瘢痕的遮盖效果：①文饰图案与瘢痕的融合程度；②文饰图案对瘢痕的遮盖程度；③瘢痕的可见程度；④文饰的整体美观程度。文饰的心理疗效：①对就医者个人形象的提升程度；②对就医者自信心的影响程度；③对就医者心理创伤的缓解作用；④对就医者社交活动的改善程度；⑤就医者对自身身体形象的认同感增强程度；⑥对就医者心理负担的减轻程度；⑦情绪价值。采用自制的术后满意度评价表就上述每一个项目进行满意度评分。各项评分标准：①0~2分，不满意；②3~5分，一般；③6~8分，满意；④9~10分，非常满意。最终结果通过计算各项目平均分得到总体满意度评分来呈现。

1.4.2 疼痛程度：于治疗结束后对68例就医者使用数字评定量表（Numerical rating scale, NRS）^[10]进行疼痛程度评分（0~10分），分值越大疼痛程度越强烈。

1.4.3 皮肤反应：记录治疗后就医者皮肤出现局部红肿、局部出血、组织液渗出、疼痛等症状的发生情况；皮肤在愈合过程中产生色素沉着、色素脱落、脱皮、瘙痒等正常生理现象的发生情况；愈合后治疗部位皮肤较干燥，部分就医者出现轻微脱皮。

1.4.4 术后并发症：记录就医者治疗后炎症、过敏、瘙痒、感染、水肿、色素沉着、光敏反应、瘢痕恶化等并发症的发生情况。

2 结果

2.1 术后满意度评价：与瘢痕美化治疗前比较，体表文饰美化治疗完成后即刻便能观察到瘢痕外观的显著改善，体表文饰对瘢痕的遮盖、修饰程度高，视觉上难以观察到瘢痕组织的存在，治疗区域皮肤表面无新增创面。就医者对体表文饰美化治疗后即刻效果满意度评分为（8.2±0.9）分，治疗后3个月满意度评分为（8.8±0.7）分，治疗后6个月满意度评分为（8.9±0.7）分。说明就医者满意度高。

2.2 疼痛评估：NRS量表评估^[10]显示体表文饰美化过程中无痛及轻度疼痛（NRS<4分）就医者65例，占比95.59%，中重度疼痛（NRS≥4分）就医者3例，占比4.41%。部分就医者能忍受该种程度的疼痛，治疗过程中无明显不适感。对于疼痛敏感度高且难以忍受的就医者（NRS≥4分），可以

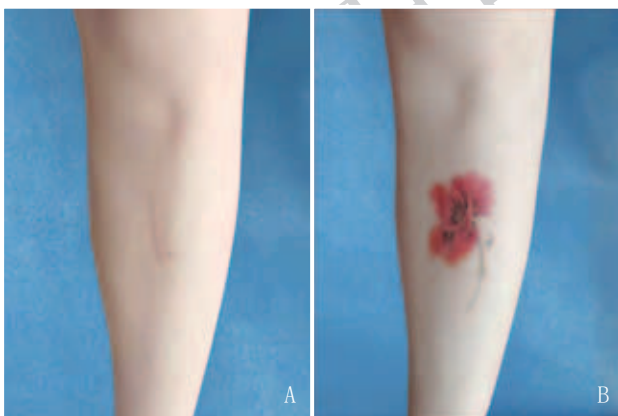
考虑局部敷用表面麻醉药进行疼痛控制，以缓解疼痛。

2.3 皮肤反应：治疗后即刻至24 h，就医者治疗区域皮肤创面出现急性炎症反应，包括局部红肿、出血、组织液渗出等症状，伴随疼痛感，指导就医者保持创面清洁干燥，并外用抗菌敷料预防感染，上述症状通常在1~3 d内消退；3~4 d痂皮逐渐形成，并于5~7 d增厚，皮肤愈合过程中出现瘙痒现象；7~15 d痂皮逐渐脱落，新生皮肤露出，文饰颜色偏淡；15 d时痂皮大部分脱落，皮肤逐步恢复，期间部分就医者皮肤可能呈现干燥状态，需采取保湿措施；15~30 d新生皮肤逐渐成熟，文饰颜色逐渐稳定、鲜明；治疗完成后1个月时皮肤屏障功能恢复。

2.4 术后并发症发生情况：所有就医者治疗后均无过敏、瘙痒、感染、水肿、色素沉着、光敏反应、瘢痕恶化等术后并发症产生。3例就医者因术后护理不当导致炎症反应持续，长时间难以结痂，笔者进行清创、抗炎、抗感染及促进愈合等治疗措施后，就医者创面炎症得到有效控制，结痂后愈合良好。1例就医者因脱色进行二次补色，补色后恢复良好。

2.5 典型病例

2.5.1 病例1：某女，37岁，创伤性瘢痕，因台阶刮伤腿部产生，瘢痕时间6年。瘢痕表现为轻微凸起并伴有褶皱，局部凹陷，薄厚不均，触感柔软，颜色与周围皮肤相比较浅，存在色素减退，存在轻微毛细血管扩张。就医者因瘢痕严重影响其生活，造成心理压力，曾接受点阵CO₂激光治疗未能消除瘢痕。笔者采取文饰美化进行治疗后遮盖瘢痕成功。随访12个月，效果满意。见图1。

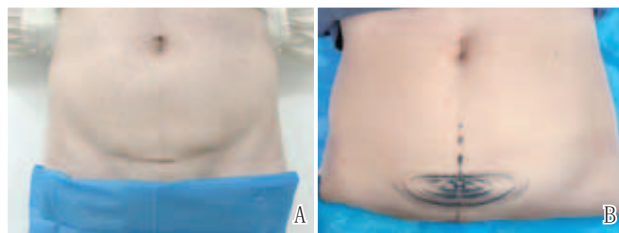


注：A. 文饰美化前；B. 文饰美化后3个月

图1 腿部磕伤瘢痕体表文饰美化前后

2.5.2 病例2：某女，39岁，剖宫产后瘢痕，因2次剖宫产产生，瘢痕时间10年、14年。瘢痕表现为轻微增生呈现不同程度凸起，部分区域瘢痕凹陷，薄厚不均，表面光滑，质地较硬且缺乏弹性，颜色与周围皮肤相比较深，伴有色素沉着，边界清晰，无毛细血管扩张，2次切割创口存在重叠。笔者对该瘢痕进行文饰美化后遮盖成功。随访12个

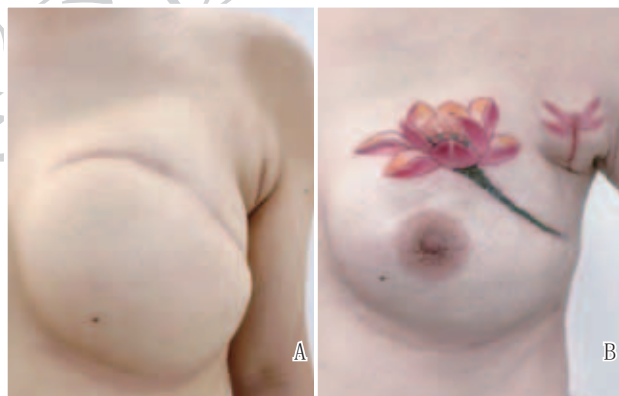
月，无脱色现象，就医者对效果满意。见图2。



注：A. 文饰美化前；B. 文饰美化后3个月

图2 剖宫产后瘢痕文饰美化前后

2.5.3 病例3：某女，50岁，凹陷瘢痕，因乳腺切除产生，共2处瘢痕，瘢痕时间5年。瘢痕表现为局部皮肤低于周围正常组织，形成明显凹陷，伴有表皮萎缩；皮肤较薄，局部紧绷且缺乏弹性，表面粗糙，触感较硬；色泽不定，伴有色素沉着和色素减退；无毛细血管扩张，边界较为清晰。笔者对该瘢痕进行文饰美化后遮盖成功，另应就医者需求进行仿真乳头乳晕纹绘。随访12个月，无脱色现象，就医者对文饰美化效果满意。见图3。



注：A. 文饰美化前；B. 文饰美化后3个月

图3 乳房手术瘢痕文饰美化前后

3 讨论

瘢痕是创伤修复过程中胶原纤维异常沉积所致，其组织结构与正常皮肤存在显著差异，无法实现完全再生，因而在颜色和纹理上与周围皮肤不匹配，不仅影响就医者的外貌形象和生活质量^[10]，还可能导致其产生自卑、焦虑及抑郁等心理问题^[11]，促使就医者迫切寻求医学干预。

体表文饰美化作为一种非手术性干预手段，可有效遮盖瘢痕和其他皮肤缺陷，同时兼具修饰与美化的作用。本研究随访结果显示，大多数就医者在单次治疗后即可获得明显改善，且治疗周期短、效果直观，从而提高了就医者依从性。本研究观察到，就医者在接受体表文饰美化后表皮创伤平均于(3.50±0.50) d愈合，未见功能障碍及新生瘢痕。部分病例出现局部瘢痕区不规则脱色，属正常修复过程，可以在治疗区域恢复稳定后对脱色区域进行补色处

理,以确保色素均匀自然、图案美观。补色时间及方法需根据个体愈合速度及脱色情况调整。一般二次补色可达到理想效果。体表文饰美化能够有效掩饰瘢痕,使瘢痕在社交距离下不可见,具有良好的瘢痕美化及修复效果。

就医者的年龄、职业及社会文化背景均会影响其对文饰美化的接受度。年轻就医者通常更易接受,但审美观念可能随年龄增长及社会趋势变化而改变。社会及文化背景也影响文饰的接受度,文饰作为表达个人观念的一种方式,但个人观念与集体观念可能存在冲突,可能影响未来个人选择和发展。文饰作为永久性体表艺术,清除过程困难且复杂,尤其是大面积彩色图案的清除难度较大,因此在治疗前需充分评估潜在风险,帮助就医者做出兼顾个体需求与职业发展的合理选择。

治疗过程中,需要根据就医者的瘢痕类型和需求制定个体化文饰方案。增生性瘢痕表皮较厚、质地较硬,治疗时需注意控制文刺深度,以减少术后脱色情况。萎缩性瘢痕因真皮层变薄,文刺时需轻柔操作,避免穿透过深。挛缩性瘢痕常伴有凹陷或隆起不平的表现,治疗需根据局部特征灵活调整文刺深度、力度和密度。文刺上色与留色效果亦与皮肤质地相关,男性皮肤较女性粗糙,治疗时需适度加深文刺深度,以避免色素流失。由于瘢痕组织较正常皮肤敏感且缺乏弹性,操作过程中应避免力度过大或速度过快。除规范操作外,术后护理同样不容忽视。指导就医者进行正确的自我观察与术后护理,有助于避免治疗后脱色、感染等不利文饰恢复的现象发生。

文饰美化治疗过程中,图案设计是关键。基于不同类型、状况的瘢痕设计特定的文饰图案,能够提升文饰对瘢痕的遮盖效果、融合程度,有助于提高遮盖效果,减弱瘢痕的视觉存在感,并增强就医者的心理适应性。既往研究显示,瘢痕就医者焦虑和抑郁的发生率分别约为26.1%和21.4%^[12]。在本研究中,最常见的就诊原因是瘢痕影响社交活动,从而诱发心理困扰^[13],其次为就医者对外观美感的追求。于就医者治疗后随访6~12个月,平均随访10个月,瘢痕美化治疗显著减轻了就医者的焦虑和消极情绪,文饰美化通过遮盖瘢痕明显减轻就医者的焦虑与消极情绪,提升其社交信心。但需注意,本研究随访时间有限,长期心理学效应仍需进一步探讨。在随访期间,治疗区域图案颜色稳定,未见明显脱色、褪色或晕染。色料的长期稳定性仍有待持续观察和分析,以确保体表文饰美化的长期疗效。值得注意的是,文饰美化对瘢痕疙瘩等复杂瘢痕疗效有限,未来可探索与其他治疗手段联合应用,以期获得更佳效果。

综上,体表文饰美化通过修饰皮肤外观异常,能够在遮盖和美化的同时,改善就医者因瘢痕带来的心理困扰,从而恢复就医者的自信心和社交活动。体表文饰美化治疗周期短、创伤小、恢复期短、痛感轻、安全性高、并发症少、效果显著,同时就医者满意度高。此外,该方法亦可

应用于肤色异常、毛发缺失、乳房重建^[14]及其他创伤与美学修复领域。

[参考文献]

- [1]夏照帆,吕开阳.中国临床瘢痕防治专家共识[J].中华损伤与修复杂志(电子版),2017,12(6):401-408.
- [2]蔡景龙,金哲虎.对皮肤瘢痕新分类方法的思考[J].中国美容医学,2023,32(10):183-187.
- [3]中国整形美容协会瘢痕医学分会.瘢痕早期治疗全国专家共识(2020版)[J].中华烧伤杂志,2021,37(2):113-125.
- [4]Kim E K, Chang T J, Hong J P, et al. Use of tattooing to camouflage various scars[J]. *Aesthetic Plast Surg*, 2011,35(3):392-5.
- [5]van der Wal M B, Verhaegen P D, Middelkoop E, et al. A clinimetric overview of scar assessment scales[J]. *J Burn Care Res*, 2012,33(2):79-87.
- [6]Draaijers L J, Tempelman F R, Botman Y A, et al. The patient and observer assessment scale: a reliable and feasible tool for scar evaluation[J]. *Plast Reconstr Surg*, 2004,113(7):1960-1967.
- [7]赵化波.强脉冲光联合二氧化碳点阵激光治疗儿童外伤后瘢痕的疗效分析[J].系统医学,2022,7(18):133-136.
- [8]沈小鹏,李东.瘢痕防治及其研究进展[J].中华临床医师杂志(电子版),2019,13(6):463-467.
- [9]万丽,赵晴,陈军,等.疼痛评估量表应用的中国专家共识(2020版)[J].中华疼痛学杂志,2020,16(3):177-187.
- [10]Everaars K E, Tjin E P M, de Laat E H, et al. Breast and abdominal scarring after DIEP flap breast reconstruction: An exploration of patient-reported scar quality[J]. *J Plast Reconstr Aesthet Surg*, 2022,75(6):1805-1812.
- [11]Wu J, Zou J, Yang Q, et al. The effects of scar in psychological disorder: A bibliometric analysis from 2003 to 2022[J]. *Int Wound J*, 2024,21(1):e14373.
- [12]Mathews A, Costa B, Mikkola A, et al. 'Scars: how our wounds make us who we are': improving appearance-based stigma, conceptualisation of beauty and body esteem through a documentary[J]. *Scars Burn Heal*, 2023,9:20595131231205398.
- [13]Tan J, Beissert S, Cook-Bolden F, et al. Impact of facial atrophic acne scars on quality of life: a multi-country population-based survey[J]. *Am J Clin Dermatol*, 2022,23(1):115-123.
- [14]Becker S J, Cassisi J E. applications of medical tattooing: a systematic review of patient satisfaction outcomes and emerging trends[J]. *Aesthet Surg J Open Forum*, 2021,3(3):ojab015.

[收稿日期]2024-06-26

本文引用格式: 罗江华, 钟玉梅, 刘红利, 等. 体表文饰在瘢痕美化修复中的应用[J]. 中国美容医学, 2025, 34(11): 129-132.