·颌面美容· ·论 著·

不同垂直骨面型骨性Ⅲ类错殆唇颏部软组织形态特征研究

于 爽，邵 玶

（哈尔滨医科大学口腔医学院正畸科 黑龙江 哈尔滨 150001）

[摘要]目的：比较成人不同垂直骨面型骨性Ⅲ类患者唇、颏部软组织形态特征的差异。方法：随机选取在哈尔滨医科大学附属口腔医院正畸科就诊的成年骨性Ⅲ类患者分为高角（SN-MP＞40°，FH-MP＞32°）、均角（29°≤SN-MP≤40°，22°≤FH-MP≤32°）、低角（SN-MP＜29°，FH-MP＜22°）三组，每组各有男女20例，共120例。在头颅侧位定位片上进行X线头影测量，采用独立样本*t*检验和单因素方差分析方法，比较各组间的差异。结果：在成人骨性Ⅲ类患者中，高、均、低角患者的上、下唇基部厚度，上、下唇厚度和长度在男、女性别之间有统计学差异，男性大于女性（$P<0.05$）；在男性或女性患者中，不同垂直骨面型之间，有11项测量指标具有统计学差异（$P<0.05$），差异主要在高角组。与均角和低角组相比，高角组患者的上、下唇更长（Sn-Stms、Stmi- Si）（$P<0.05$），唇间隙更大（Stms-Stmi）（$P<0.05$），鼻基底部更加凹陷[A'-(Sn-UL)]（$P<0.05$），上唇更上翻（Cm-Sn-UL、A'-UL-FH）（$P<0.05$），下唇更平直更突出[LL-(Sn-Pog')、Si-LL-FH]（$P<0.05$），颏唇沟较浅、颏部曲线较平坦[Si-(LL-Pog')、LL-Si-Pog'、Si-Pog'-FH]（$P<0.05$）。结论：在成人不同垂直骨面型骨性Ⅲ类患者中，男性唇厚度、长度普遍大于女性，高角患者的侧貌更加不协调。

[关键词]骨性Ⅲ类错殆；垂直骨面型；唇；颏；头影测量

[中图分类号]R782.2 [文献标志码]A [文章编号]1008-6455（2018）02-0123-04

Study on Characteristics among the Lip and Chin Soft Tissue in Skeleton Class Ⅲ Different Vertical Skeletal Types

YU Shuang, SHAO Ping

(Department of Orthodontics, School of Stomatology, Harbin Medical University, Harbin 150001,Heilongjiang,China)

Abstract: Objective To compare the differences of the lip and chin soft tissue profile characteristics in adult skeleton class Ⅲ vertical facial skeletal types. **Methods** The adult patients with skeleton class Ⅲ malocclusion were randomly selected from orthodontic department of stomatological hospital of Harbin Medical University. These patients were divided into three groups: high angle group(SN-MP＞40°, FH-MP＞32°), medium angle group(29°≤SN-MP≤40°, 22°≤FH-MP≤32°) and low angle group(SN-MP＜29°, FH-MP＜22°). Each group included 20 males and 20 females respectively.The cephalometry was conducted by X ray skull lateral projection. The comparison of differences among the groups was conducted by Independent sample t-test and one-way ANOVA. **Results** There were statistical differences between male and female patients with skeleton class Ⅲ malocclusion in above-mentioned three groups. Moreover, the figures in the upper and lower lip base thickness, upper and lower lip thickness and length of male patients were larger than those of females（$P<0.05$）. In addition, there were 11 measurement items having statistical differences in either male or female patients with different vertical skeletal types in each group（$P<0.05$）. This kind of difference mainly existed in the high angle group. Compared with medium angle group and low angle group, the data in high angle group indicated that the upper and lower lip were much longer（Sn-Stms、Stmi- Si, $P<0.05$）, the labial space was much larger（Stms-Stmi, $P<0.05$）, the bottom of the nasal base was more depressed（A'-(Sn-UL), $P<0.05$）, upper lip was more upturn（Cm-Sn-UL,A'-UL-FH, $P<0.05$）,the lower lip was more straight and protruding（LL-(Sn-Pog')、Si-LL-FH, $P<0.05$）, the chin lip sulcus was more shallow and the chin curve was more flat[(Si-(LL-Pog'),LL-Si-Pog',Si-Pog'-FH, $P<0.05$)]. **Conclusion** Among the adult patients with skeleton class Ⅲ malocclusion different vertical skeletal types, the lip thickness and length of male patients are much larger than those of female patients. Moreover, the facial profile of high angle patients is more uncoordinated.

Key words: skeleton class Ⅲ malocclusion; vertical skeletal types; lip; chin; cephalometry

口腔正畸治疗的主要目标是达到面部的平衡、稳定和美观，而不单是对牙齿、骨骼的位置改善，同时也要注重患者的主要诉求，越来越多的患者不仅要求治疗牙齿的咬合关系，还要求有协调美观的软组织侧貌[1-2]。而软组织侧貌主

要集中在面下1/3,即鼻、唇、颏三者之间的关系[3-4]，尤其以唇部软组织对侧貌的影响最为显著[5-6]。骨性III类错𬌗畸形在临床中较常见，多表现为凹面型，约50%的患者存在不同程度的颌骨垂直向异常[7]，其中高角型约占39.5%，低角型约占9%[8]。本文主要研究成人不同垂直骨面型骨性III类患者的唇、颏部软组织形态特征，从而为正畸临床治疗提供参考。

1 材料和方法

1.1 病例选择：选择2013年1月-2016年6月在哈尔滨医科大学附属口腔医院正畸科就诊的患者，随机选取符合以下纳入条件的作为研究病例。入选标准：①汉族，年龄18～35周岁；②恒牙列，双侧第一恒磨牙和尖牙均为安氏III类关系；③X线头影测量显示ANB＜0°，Wits值≤-1mm，下颌不能后退至对刃关系，或可以退至对刃，但在此位置ANB＜0°；④无正畸、正颌治疗史，无颌面部外伤史；⑤无颞下颌关节疾病；⑥无唇腭裂及其他颅面综合征；⑦无恒牙先天缺失（不包括第三恒磨牙）。

按照下颌平面角(SN-MP、FH-MP)和性别，将入选的研究病例分为男性高角、男性均角、男性低角、女性高角、女性均角、女性低角6组，从每组中随机选取20例，共120例（男性60例、女性60例）。其中高角组：SN-MP＞40°，FH-MP＞32°；均角组：29°≤SN-MP≤40°，22°≤FH-MP≤32°；低角组：SN-MP＜29°，FH-MP＜22°。

1.2 方法：随机选取在哈尔滨医科大学附属口腔医院影像科拍摄的患者治疗前的头颅定位侧位片，由第一作者在一定时间内定点（见图1）、描图、测量（见表1）每张X线片，每张测量3次，最后取其平均值。1个月后，随机抽取20张照片再次进行测量，2次测量结果经配对t检验显示无显著性差异（P＞0.05）。

1.3 统计学分析：应用SPSS 21.0统计软件对所有数据进行分析，采用独立样本t检验和单因素方差分析进行各组的差异性比较，P＜0.05为差异有显著性意义。

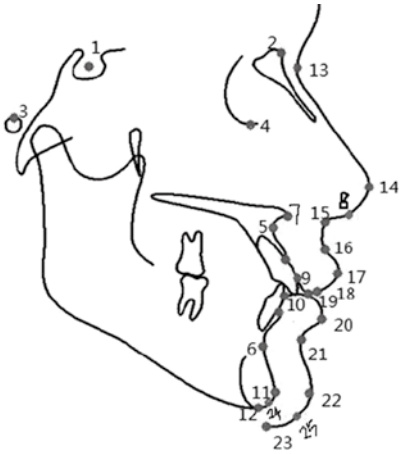

注：1. 蝶鞍点（S）；2.鼻根点（N）；3.耳点（P）；4.眶点（O）；5.上齿槽座点（A）；6.下齿槽座点（B）；7.前鼻棘点（ANS）；8.鼻小柱点（Cm）；9.上中切牙唇面（Ls）；10.下中切牙唇面（Li）；11.颏前点（Pog）；12.颏下点（Me）；13.软组织鼻根点（Ns）；14.鼻顶点（Prn）；15.鼻下点（Sn）；16.上唇凹点（A'）；17.上唇突点（UL）；18.上唇下点（Stms）；19.下唇上点（Stmi）；20.下唇突点（LL）；21.颏唇沟点（Si）；22.软组织颏前点（Pog'）；23.软组织颏下点（Me'）；24.颏顶点（Gn）；25.软组织颏顶点（Gn'）

图1 头影测量标志点

2 结果

2.1 不同性别骨性III类患者唇、颏部软组织结构差异：由表2所示结果可见，在高角、均角和低角骨性III类患者中，唇部结构存在明显的性别差异。从唇部结构来看，上、下唇厚度，上、下唇基部厚度以及上、下唇长度在高、均、低角患者中，男性均高于女性（P＜0.05）；从颏部结构来看，高、均、低角患者均未表现出性别差异。

2.2 不同垂直骨面型骨性III类患者唇、颏部软组织结构差异：从表2所示结果可见，男性和女性在不同垂直骨面型中，唇、颏部软组织结构的差异具有一致性。在上唇长度、下唇长度、下唇突度、唇间隙、颏唇沟深度、颏唇角、颏倾角中，高角患者大于均角和低角患者（P＜0.05）；在鼻唇沟深度、鼻唇角、上唇倾角、下唇倾角中，高角患者小于均角和低角患者（P＜0.05），其他测量项目未见明显的组间差异。

3 讨论

3.1 研究样本的选择：一些研究表明，面部软组织厚度与性别、年龄、矢状骨面型、垂直骨面型、种族、体重指数等有关[9-12,13-17]。因此，在其他影响因素一致的情况下，不同垂直骨面型骨性III类患者的唇、颏部软组织结构可能会存在差异。本实验主要针对成人不同垂直骨面型骨性III类患者唇、颏部软组织形态特征进行研究，根据性别将男女分开。

3.2 性别对唇、颏部软组织结构的影响：本研究结果显示，性别对不同垂直骨面型骨性III类患者唇、颏部软组织的影响主要表现在上唇和下唇结构的差异，而颏部未见明显的性别差异。总的来说，上、下唇从厚度、长度来说，存在男性大于女性的特点（A-Sn、B-Si、UL-Ls、LL-Li、Sn-Stms、Stmi-Si）（P＜0.05），这与王文婷等[18]的研究结果相一致。吴涛等[19]研究发现唇部软组织的多数测量项目性别间比较结果均显示男性大于女性，特别是上唇基部厚度和上唇厚度，以及下唇厚度。Cha[20]和 Utsuno[21]的研究表明，唇部软组织形态与性别相关，男性的鼻下、人中、上齿槽点处软组织均较女性的厚。有关研究发现,女性唇部生长在12岁时已基本完成,而男性在12岁以后仍有较大生长量[22]。可见性别对唇部软组织结构的影响不可忽视。

3.3 不同垂直骨面型对唇、颏部软组织结构的影响：本研究

表1 头影测量指标及意义

测量指标	定义
A-Sn(mm)	上唇基部厚度，上齿槽座点（A）下3mm到鼻下点（Sn）的距离
B-Si(mm)	下唇基部厚度，下齿槽座点（B）到颏唇沟点（Si）的距离
UL-Ls(mm)	上唇厚度，上唇突点（UL）到上颌中切牙牙冠唇面（Ls）的距离
LL-Li(mm)	下唇厚度，下唇突点（LL）到下颌中切牙牙冠唇面（Li）的距离
UL-（Sn-Pog'）(mm)	上唇突度，上唇突点（UL）到鼻下点（Sn）与软组织颏前点（Pog'）平面的距离
LL-(Sn-Pog')(mm)	下唇突度，下唇突点（LL）到鼻下点（Sn）与软组织颏前点（Pog'）平面的距离
Sn-Stms(mm)	上唇长度，鼻下点（Sn）到上唇下点（Stms）的垂直距离，与FH平面垂直
Stmi-Si(mm)	下唇长度，下唇上点（Stmi）到颏唇沟点（Si）的垂直距离，与FH平面垂直
Stms-Stmi(mm)	唇间隙，上唇下点（Stms）到下唇上点（Stmi）的距离
Pog-Pog' (mm)	软组织颏前点厚度
Gn-Gn' (mm)	软组织颏顶点厚度
Me-Me' (mm)	软组织颏下点厚度
A,-(Sn-UL)（mm）	鼻唇沟深度，上唇凹点（A'）到鼻下点（Sn）与上唇突点（UL）平面的距离
Si-(LL-Pog')（mm）	颏唇沟深度，颏唇沟点（Si）到下唇突点（LL）与软组织颏前点（Pog'）平面的距离
Cm-Sn-UL（°）	鼻唇角
LL-Si-Pog'（°）	颏唇角
A,-UL-FH（°）	上唇倾角，上唇凹点（A'）与上唇突点（UL）的连线与FH平面构成的前下角
Si-LL-FH（°）	下唇倾角，颏唇沟点（Si）与下唇突点（LL）的连线与FH平面构成的前下角
Si-Pog'-FH（°）	颏倾角，颏唇沟点（Si）与软组织颏前点（Pog'）的连线与FH平面构成的前下角

表2 成人不同垂直骨面型骨性Ⅲ类患者唇、颏部软组织测量结果 （$\bar{x}\pm s$，n=20）

测量项目	高角	均角		低角		组间差异分析		
	男	男	女	男	女	高/均	高/低	均/低
A-Sn(mm)	16.7±1.6	16.3±1.8	14.8±1.7*	16.4±1.1	14.8±0.6*	-	-	-
B-Si(mm)	13.5±1.8	13.3±1.9	11.4±1.2*	13.1±1.5	11.2±1.0*	-	-	-
UL-Ls(mm)	15.2±1.3	14.5±2.3	12.1±1.8*	14.8±2.2	12.0±1.4*	-	-	-
LL-Li(mm)	15.5±1.2	15.3±1.4	13.3±1.4*	15.3±1.3	13.5±1.0*	-	-	-
UL-（Sn-Pog'）(mm)	5.4±1.1	5.5±1.1	4.9±1.7	4.9±1.5	4.7±1.6	-	-	-
LL-(Sn-Pog')(mm)	7.8±1.3	6.4±2.5	5.9±1.1	5.6±2.0	5.0±1.4	①②	①②	-
Sn-Stms(mm)	22.9±2.9	20.8±1.9	19.0±2.6*	21.1±1.1	18.4±2.3*	①②	①②	-
Stmi-Si(mm)	20.2±2.9	18.1±2.0	15.7±2.5*	15.6±1.3	14.0±1.8*	①②	①②	①②
Stms-Stmi(mm)	4.8±3.8	2.1±2.9	0.8±1.2	0.6±1.3	0.0±0.0	①②	①②	-
Pog-Pog' (mm)	12.6±1.7	12.7±1.2	11.9±1.7	12.6±1.3	11.8±1.4	-	-	-
Gn-Gn' (mm)	9.4±3.1	9.5±3.2	8.5±2.9	8.1±3.0	7.5±3.2	-	-	-
Me-Me' (mm)	8.1±2.1	8.2±2.6	7.6±2.3	7.8±2.3	7.6±2.6	-	-	-
A'-(Sn-UL)（mm）	-3.0±1.0	-2.2±0.6	-2.2±0.5	-2.1±0.4	-2.0±0.4	①②	①②	-
Si-(LL-Pog')（mm）	-2.8±0.8	-4.0±1.0	-3.6±0.9	-3.7±1.0	-3.6±1.0	①②	①②	-
Cm-Sn-UL（°）	81.2±1.4	83.4±1.1	83.1±2.4	83.8±2.0	84.0±2.7	①②	①②	-
LL-Si-Pog'（°）	145.9±2.4	141.9±2.5	140.7±3.2	141.6±1.7	140.5±2.6	①②	①②	-
A'-UL-FH（°）	46.1±1.3	50.5±1.8	51.7±1.9	50.1±1.8	51.1±1.7	①②	①②	-
Si-LL-FH（°）	114.6±1.2	116.5±2.2	117.2±2.6	116.2±2.0	117.2±1.3	①②	①②	-
Si-Pog'-FH（°）	84.0±1.7	80.6±2.5	81.5±1.9	79.5±2.1	80.5±2.0	①②	①②	-

注：-，表示无统计学差异；①在男性患者中，高角、均角、低角组相比，$P<0.05$；②在女性患者中，高角、均角、低角组相比，$P<0.05$；*在高角、均角、低角组中，男性与女性比较，$P<0.05$

发现，在成人骨性Ⅲ类患者中，与均角和低角患者相比，高角患者表现的更不协调，具体表现为：①高角患者上、下唇长度和唇间隙（Sn-Stms、Stmi-Si、Stms-Stmi）（$P<0.05$）都较大，这可能与高角患者下颌平面向下向后旋转，口唇常有闭合不全，肌肉松弛有关[7]。王文婷等[18]研究结果也显示成人高角患者上、下唇长度较均角和低角患者大。由此可见，高角患者的开唇露齿并不是软组织结构的原因，而是由于颌骨的垂直向异常造成；②高角患者的上唇基底部更凹陷[A'-(Sn-UL)]($P<0.05$)，上唇更向上卷（Cm-Sn-UL、A'-UL-FH）($P<0.05$)，下唇相对鼻、颏部更加前突并较平直[LL-(Sn-Pog')、Si-LL-FH]($P<0.05$)，这可能是因为高角患者上颌骨相对于颅底位置更加后缩，下颌骨更加前突，颏部前突，上、下颌骨矢状向的不调更加严重，上切牙更加唇倾，下切牙更加舌倾[23]；③高角患者颏唇沟较浅，颏部曲线较平坦[Si-(LL-Pog,)、LL-Si-Pog,、Si-Pog,-FH]($P<0.05$)，这可能与下前牙代偿性舌倾，下唇相对直立，以及高角患者下唇及颏部肌肉张力较大有关。这与舒艳等[24]对骨性Ⅲ类不同垂直骨面型的下颌骨和颏部骨组织形态特征及李娟等[25]对成人骨性Ⅲ类不同垂直骨面型软组织侧貌特征比较的研究结果相一致。

成人骨性Ⅲ类高角患者较均角和低角患者侧貌更不协调，垂直向的异常多为骨型因素所致，矢状向上唇基底部更凹陷，上唇更上卷，下唇更平直、前突，颏部更平坦。可见下颌的代偿能力有限，对于掩饰性治疗要慎重。临床上，对于成人骨性Ⅲ类高角患者，建议采用正畸-正颌联合治疗的方法，以更好地改善患者侧貌面型，并且不能忽视垂直向骨型因素。

由于临床研究样本的搜集周期和难度受限，本研究尚不能充分说明成人不同垂直骨面型骨性Ⅲ类患者唇、颏部软组织形态特征的差异。更大的研究样本，以及正畸代偿性治疗和正畸-正颌联合治疗前后唇、颏部软组织形态特征的变化分析将需要今后进一步研究。

[参考文献]

[1]Bergman RT,Waschak J,Borzabadi-Farahani A,et al.Longitudinal study of cephalometric soft tissue profile traits between the ages of 6 and 18 years[J].Angle Orthod,2014,84(1):48-55.

[2]Broder HL,Phillips C,Kaminetzky S.Issues in decision making: Should i have orthognathic surgery? [J].Semin Orthod,2000,6(4):249-258.

[3]陈辉, 王邦康. 垂直参考平面法评估不同骨面型的侧貌特点[J].北京口腔医学, 2006,14(2):116-119.

[4]Ioi H,Nakata S,Nakasima A,et al.Anteroposterior lip postions of the most-favored Japanese facial profiles[J].Am J Ortho Dentofacial Orthop,2005,128(2):206-211.

[5]Altug-Atac AT,Bolatoglu H, Memikoglu UT.Facial soft tissue profile following bimaxillary orthognathic surgery[J].Angle Orthod,2008,78(1):50-57.

[6]Anic -Milo evic S,Lapter-Varga M,laj M.Analysis of the sof t tissue facial profile by means of angular measure ments[J].Eur J Orthod,2008,30(2):135-140.

[7]邹冰爽, 曾祥龙, 傅民魁. 高角和低角病例的诊断、临床特征及正畸治疗特点[J].口腔正畸学,1996,6(1):39-42.

[8]陈嵘, 郭涛, 冯雪, 等. 西北地区替牙期骨性Ⅲ类错殆构成分析[J]. 口腔医学研究, 2010,26(3):408-410.

[9]Celikoglu M,Buyuk SK,Ekizer A,et al.Assessment of the soft tissue thickness at the lower anterior face in adult patients with different skeletal vertical patterns using cone-beam computed tomography[J]. Angle Orthod,2015,85(2):211-217.

[10]Macari AT,Hanna AE. Comparisons of soft chin thickness in adult patients with various mandibular diver-gence patterns[J].Angle Orthod,2014,84(4):708-714.

[11]赵艳红, 王春玲, 刘东旭, 等. 不同垂直骨面型安氏2类1分类错殆的软组织侧貌特征[J]. 上海口腔医学,2006,15(5):469-472.

[12]Lee YJ,Park JT,Cha JK.Perioral soft tissue evaluation of skeletal Class Ⅱ Division 1:A latetal cephalometric study [J].Am J Orthod Dentofacial Orthop,2015,148(3):405-413.

[13]Hwang HS,Park MK,Lee WJ,et al.Facial soft tissue thickness database for craniofacial reconstruction in Korean adults[J].J Forensic Sci,2012,57(6):1442-1447.

[14]Jeelani W,Fida M,Shaikh A. Facial soft tissue thickness among three skeletal classas in adult Pakistani subjects[J].J Forensic Sci,2015,60(6):1420-1425.

[15]Kamak H,Celikoglu M.Facial soft tissue thickness among skeletal malocclusion: Is there a difference[J].Korean J Orthod,2012,42(1):23-31.

[16]Dong Y,Huang L,Feng Z,et al.Influence of sex and body mass index on facial soft tissue thickness measurements of the northern Chinese adult population[J]. Forensic Sci Int,2012,222（1-3）:396.e1-7.

[17]孙惠, 冯雪, 林珠. 西安地区陕西籍正常殆成人软组织X线头影测量研究[J]. 实用口腔医学杂志,2005,21(4):537-539.

[18]王文婷, 张翔, 曹军. 垂直骨型对2类1分类错殆患者面下1/3软组织结构影响的研究[J]. 实用口腔医学杂志, 2017,33(1):84-86.

[19]吴涛, 邵斌杰, 莫宏兵. Ⅱ类Ⅰ分类不同垂直骨面型成人口周软组织特征的头影测量分析[J]. 实用口腔医学杂志, 2016,32(6):862-864.

[20]Cha KS.Soft-tissue thickness of South Korean adults with normal facial profiles[J].Korean J Orthod,2013,43(4):178-185.

[21]Utsuno H,Kageyama T,Uchida K.Facial soft tissue thickness differences among three skeletal classes in Japanese population[J]. Forensic Sci Int,2014,236:175-180.

[22]Pecora NG,Baccetti T,McNamara JAJr.The aging craniofacial complex:A longitudinal cephalometric srudy from late adolescence to late adulthood[J].Am J Orthod Dentofacial Orthop,2008,134(4):496-505.

[23]李娟. 成人骨性Ⅲ类患者颅颌面特征及手术指征的判别分析[D]. 西安:第四军医大学口腔医院, 2013.

[24]舒艳, 刘珺, 陈杰, 等. 成人骨性Ⅲ类错殆不同垂直骨面型下颌骨及颏部的比较[J].上海口腔医学,2011,20(2):191-195.

[25]李娟, 丁寅, 叶艳艳, 等. 成人骨性Ⅲ类不同垂直骨面型软组织侧貌特征比较[J].西南国防医药,2013,23(4):397-401.

[收稿日期]2017-12-11 [修回日期]2018-02-06
编辑/李阳利